Lane Medical Library

Aus der chirurgischen Abteilung der Charité - Berlin
Direktor: Geheimrat Professor Dr. F. Sauerbruch

# Zur Klinik des subphrenischen Haematoms

**Inaugural-Dissertation**

zur Erlangung der

**medizinischen Doktorwürde**

an der Friedrich-Wilhelms-Universität zu Berlin

vorgelegt von

**Ruth Bartel**

aus Berlin

Tag der Promotion: 17. März 1937

Buchdruckerei Herbert Protz, Berlin SW 68

1936

939

Gedruckt mit Genehmigung

der

Medizinischen Fakultät der Universität Berlin

SIEBECK

Dekan: Professor Dr. ~~Magnus~~

Referent: Oberarzt Dr. Fick

Korreferent: Geheimrat Prof. Dr. Sauerbruch

Digitized by the Internet Archive
in 2026

https://archive.org/details/IA40154013_0079

Meinen lieben Eltern
in Dankbarkeit gewidmet.

## Zur Klinik des Subphrenischen Haematoms.

Das seltene Vorkommen abgekapselter subphrenischer Haematome und die diagnostischen Schwierigkeiten in der Erkennung von Organverletzungen nach Thoraxkontusionen rechtfertigen die Darstellung jedes Einzelfalles dieser Art.

In der chirurgischen Klinik der Charité kam vor kurzem ein derartiger Krankheitsverlauf zur Beobachtung, über ihn soll am Schluß berichtet werden.

Zunächst seien aber die allgemeinen Bedingungen besprochen, die als Entstehungsursache derartiger Haematome in Frage kommen.

Nach Kontusionen des Brustkorbes werden verhältnismäßig häufig Fernsymptome beobachtet, die auf ernste abdominelle Verletzungen schließen lassen. — Die Häufigkeit der einzelnen Organverletzungen nach stumpfer Gewalteinwirkung hängt von folgenden Umständen ab:

1. Von der Größe des Organs; eine größere Oberfläche bietet auch einen breiteren und größeren Angriffspunkt für die einwirkenden Gewalten.

2. Von der Lage des Organs; es ist wichtig, ob es in nachgiebiger oder unnachgiebiger Umgebung eingebettet ist, ob es von knöchernen Teilen geschützt wird oder nicht.

3. Von dem Gehalt an elastischen Elementen der einzelnen Organe; so wird z. B. ein parenchymatöses Organ, wie die Leber, viel leichter rupturieren als die Lunge, deren struktureller Aufbau viel elastische Elemente enthält.

4. Ferner ist es wichtig, ob das Organ durch Bänder und Bindegewebe gefestigt ist oder ob es locker aufgehängt ist und einem eventuell einwirkenden Stoß auszuweichen vermag.

5. Hängt die Organverletzung ab von der Art und Einwirkungsweise der stumpfen Gewalt, ob sich das Trauma mehr in umschriebenem Bezirk oder universell ausgewirkt hat.

6. Spielt der augenblickliche Zustand des Organs eine Rolle, d. h. ob es gerade stark blutgefüllt ist, ob toxische oder infektiöse

Schädigungen das Gewebe pathologisch verändert und weniger widerstandsfähig gemacht haben.

Nach dieser allgemeinen Uebersicht über die zu Organverletzungen disponierenden Ursachen soll erst ganz kurz der Entstehungsmechanismus der inneren Verletzungen nach stumpfen Gewalten erwähnt werden.

Geill unterscheidet „bei Läsionen innerer Organe durch stumpfe Gewalt zwischen Quetschung und eigentlicher Ruptur, indem die Zusammenhangstrennung entweder direkt durch Druck, also auf dem Wege der Quetschung, oder mehr indirekt, durch allzugroße Dehnung, Zerrung und Streckung der Gewebselemente hervorgerufen werden kann, wobei die Spannungskraft derselben infolge des Mißverhältnisses zwischen Kraft und Widerstand vernichtet wird". Den am wenigsten verwickelten Mechanismus wird wohl die durch einen unmittelbaren Druck hervorgerufene Quetschung machen. Den Entstehungsmechanismus einfacher Leberrisse erklärt man sich durch direkte Stoßwirkungen.

Hat die einwirkende Gewalt allein den Thorax getroffen, so scheint das Zustandekommen von Leberverletzungen noch bis zu einem gewissen Grade vom Stand des Zwerchfells abhängig zu sein, denn bei der Exspiration rückt die Leber an und für sich etwas höher in den Brustraum hinauf und wird somit der direkten Gewalteinwirkung bei Thoraxquetschungen leichter zugänglich, während bei der Inspiration die Leber tiefer tritt und somit von einer Gewalt, die den Thorax trifft, nicht so leicht betroffen wird. Durch die Größe, die histologischen, topographischen und anatomischen Verhältnisse ist die Leber für Verletzungen durch stumpfe Gewalt direkt disponiert. Durch ihren Befestigungsmechanismus kann die Leber nur passiv den Bewegungen des Zwerchfells folgen und nicht, wie z. B. Milz oder Darm, einer einwirkenden Gewalt ausweichen.

Für das subphrenische Haematom im besonderen kann man eine Leberruptur geringen Grades als häufigste Ursache annehmen.

Nach der Statistik von Edler kommen auf 189 Fälle von Leberruptur 176 Rupturen der übrigen Unterleibsorgane.

Geill fand bei 494 Fällen der Ruptur innerer Organe

| | |
|---|---|
| Leber | 60,6% |
| Lunge | 42,6 „ |
| Milz | 33,6 „ |
| Niere | 22,2 „ |

| | |
|---|---|
| Herz | 21,7 % |
| Darm | 12,0 „ |
| Zwerchfell | 8,1 „ |
| Magen | 6,3 „ |
| Harnblase | 4,4 „ |
| Pankreas | 4,4 „ |

Die geringe Elastizität des Leberparenchyms bedingt die starke Brüchigkeit des Organs.

Die Leber liegt in breiter Fläche den rechten unteren Rippen an und wird bei Verletzungen derselben leicht in Mitleidenschaft gezogen. Die Fixation besonders des rechten Leberlappens zwischen Rippen und Wirbelsäule und dessen Größe werden sowohl die Ursachen dafür sein, daß nach einigen Angaben die subkutanen Rupturen des rechten Leberlappens sechsmal häufiger auftreten als die des linken. Ebenso hat die Erfahrung gelehrt, daß etwa doppelt so oft die konvexe Fläche der Leber von Verletzungen betroffen wird als die Unterfläche.

Dietrich hält die federnde Wirkung des Rippenrandes für eine der häufigsten Veranlassungen indirekter Leberverletzungen.

Bauer unterscheidet vier Hauptarten der subkutanen Leberzerreißungen:

1. Die Zerreißungen, die bei unversehrter Kapsel nur die zwischen Kapsel und Lebergewebe liegenden freien Gefäße betreffen und mit sekundärer Abhebung der Kapsel verbunden sind: „die subkapsulären Haematome".

2. Die mehr oder weniger tiefen Einrisse in Kapsel und Lebergewebe: „die Leberrisse".

3. Die Zerreißungen, die Kapsel und Leber völlig durchtrennen und zu Abreißungen ganzer Teile führen können: „die totalen Leberrupturen".

4. Einzelne Risse und Höhlen, die meist mit Blut gefüllt ringsum abgeschlossen sind und in der Mitte des Lebergewebes liegen: „die zentrale Leberruptur oder Leberapoplexie" (Edler).

Alle Leberverletzungen gehen mit ausgedehnten parenchymatösen Blutungen einher, die je nach Größe und Ausdehnung der Verletzung bald zum Tode führen können. Das Blut sucht sich einen Abfluß entweder in die Bauchhöhle oder nach dem subphreni-

schen Raum zu, sammelt sich dort an und wölbt den zentralen Teil der Zwerchfellkuppe in den Pleuraraum vor.

Rammstedt ist der Ansicht, daß Blutungen der Leber nie spontan zum Stillstand kommen können, weil die Lichtungen der rupturierten Gefäße zu starrwandig sind, um sich kontrahieren zu können. Die Statistik von Edler erwähnt aber einige Fälle von spontaner Heilung von Leberverletzungen, besonders die bei oberflächlichen Wunden. — Die Heilung der Leberverletzung erfolgt durch eine bindegewebige Narbe.

Chiari hält kleine Zerreißungen für sehr häufig, die abheilen, ohne Symptome zu machen.

Rippenverletzungen werden bei stumpfer Gewalt bei jungen Personen seltener beobachtet als bei Erwachsenen, weil der ausgewachsene Knochen nicht mehr die frühere Elastizität besitzt, somit zwar der stumpfen Gewalt einen größeren Widerstand entgegensetzt, aber verhältnismäßig leicht gebrochen wird.

Eine zweite Möglichkeit zur Bildung eines subphrenischen Haematoms ist also die, daß durch eine frakturierte Rippe die Leber angespießt wird, und es so zu einer Blutung unterhalb des Zwerchfelles kommt. Die kleine Leberwunde kann sich durch Bindegewebsbildung verhältnismäßig schnell wieder geschlossen haben.

Bei diesem Vorgang muß notwendigerweise auch das Zwerchfell verletzt werden. — Die Zwerchfellwunde selbst kann daher ebenfalls ein kleines Haematom verursachen, obwohl derartige Blutungen meist unbedeutend sind. Häufiger dagegen wird durch das Rippenfragment eine Interkostalarterie verletzt werden, und damit ein Haemothorax entstehen. Hier kann dann unter Umständen durch den Zwerchfellriß, der sich danach wieder geschlossen hat, Blut aus der Pleurahöhle in den subphrenischen Raum gelangen.

Daß bei Thoraxkompressionen auch das Zwerchfell selbst verletzt werden kann, ist offensichtlich. Hauptsächlich sind es drei Möglichkeiten, die bei der Entstehung solcher Verletzungen zu beobachten sind.

Im ersten Fall wird bei einer heftigen Thoraxkompression das Zwerchfell nach unten gedrückt, die Zwerchfellkuppel wird an ihren Rippenansätzen abgerissen.

Eine zweite Möglichkeit ist die, daß das Zwerchfell zwischen der Wirbelsäule und dem Sternum eingeklemmt und gequetscht wird.

Im dritten Falle schnellen die Rippen nach der Kompression federnd zurück. Dadurch wird das Zwerchfell plötzlich stark gespannt, und es können an seinen schwächeren Stellen Einrisse entstehen. Disponiert sind dazu folgende Stellen:

1. Larrey'sche Spalte, dicht neben der Medianlinie, unterhalb des Herzens,
2. am Hiatus oesophageus,
3. am Trigonum lumbodorsale.

Zwerchfellrisse entstehen hauptsächlich links, da die rechte Seite durch die darunterliegende Leber geschützt ist. Jselin fand unter 34 Fällen 31 linke Zwerchfellrisse, zweimal rechte und einmal ohne Angabe der Seite.

Ein Diaphragmariß scheint nie eine stärkere innere Blutung hervorgerufen zu haben. Anzeichen von Blutungen deuten auf eine Komplikation von anderen Organen.

Repetto, Jselin, C. Schmidt und Naegeli haben die Möglichkeit einer spontanen Heilung von Zwerchfelldefekten an Tieren untersucht. Aus ihren Versuchen ging hervor, daß diejenigen Wunden spontan heilen, deren Kanten primär zusammenkleben können. Das ist bei kleinen querverlaufenden Wunden der Fall, deren Kanten nicht weit voneinander retrahiert werden. Ferner auch bei längeren Wunden, die in der Längsrichtung der Muskeln verlaufen. Bei Menschen sind spontane Heilungen von Zwerchfellrupturen mit Sicherheit nicht festgestellt worden. Der ständige Druck der Bauchpresse, der negative Druck in der Brusthöhle und die Eigenschaft des Netzes, das bestrebt ist, sich sofort in entstandene Defekte einzulagern, dürften wohl dafür eine Erklärung sein, daß eine primäre Schließung eines Zwerchfellrisses kaum beobachtet worden ist.

Bei jeder schweren Verletzung, die den oberen Bauch oder unteren Thorax betroffen hat, sollte man immer an einen Zwerchfellriß denken. Für die Prognose ist es wichtig, ob der Zwerchfellriß geheilt ist, da sonst die Möglichkeit einer sekundären traumatischen Zwerchfellhernie besteht, an deren Folgen die Patienten später noch nach Jahren sterben können. Im Schrifttum sind auch einige Fälle bekannt, in denen bei mangelhafter Zwerchfellheilung nach Jahren durch eine große Anstrengung sich eine Zwerchfellhernie gebildet hat (Sauerbruch).

## Symptome.

Es gibt keine Symptome, die nur für Leberverletzung beweisend wären. Bei den subkutanen Leberverletzungen, die durch Einwirkung einer schweren äußeren Gewalt verursacht worden sind, stehen die Patienten in der ersten Zeit nach dem Unfall unter Schockwirkung und bieten das allgemeine Bild der Bauchkontusionen. Hierzu gesellen sich je nach der Schwere der Verletzung mehr oder weniger schnell die Zeichen innerer Blutung, so daß oft der Schockzustand in den Verblutungskollaps übergeht. Oberflächliche Leberrupturen können dagegen symptomlos auftreten und heilen.

Als Folgen des Traumas und der Reizung des in die Bauchhöhle ausgetretenen Blutes und der Galle entsteht reflektorische Bauchdeckenspannung; Druckempfindlichkeit der Bauchwand fehlt anfangs. Der Zustand der inneren Blutung ist im Beginn sicherer als durch die reflektorische Bauchdeckenspannung aus dem Verhalten des Pulses und des Blutdruckes zu erkennen. Zwar kann die Pulsbeschleunigung verschleiert werden durch Bradykardie infolge Gallenresorption, deshalb ist der sinkende Blutdruck das wichtigere Symptom.

Dämpfung in den abhängigen Partien des Abdomens ist erst nach längerer Zeit nachweisbar und auch erst nach größeren Blutergüssen.

Intensive Leibschmerzen in der Leber- und Magengegend treten auf. Der Leberschmerz ist nach Edler davon abhängig, ob die Leberkapsel, die allein mit Nervenfasern ausgestattet ist, verletzt ist oder durch einen stärkeren subkapsulären Bluterguß in einen Zustand vermehrter Spannung versetzt wird.

Alle diese Bauchsymptome können aber fehlen, wenn beispielsweise das Haematom abgesackt oder nach hinten verlagert ist. — In diesem Falle können eher Schulterschmerzen auftreten, besonders ausstrahlende Schmerzen in die rechte Schulter, ähnlich wie bei Gallenkoliken. Rechter Schulterschmerz nach Kontusionen weist immer auf eine Leberverletzung hin. Bei der Entstehung dieser Schulterschmerzen handelt es sich nach Edler um eine Reflexempfindung, die von den Verästelungen der durch das Ligamentum suspensorium zur Leberkapsel herabsteigenden Phrenicusfasern ausgeht und fortgeleitet wird auf das zentrale Ende des gleich

dem Nervus phrenicus aus dem vorderen Aste des vierten Cervicalnerven entspringenden Schulterhautnerven.

Weitere Symptome der Leberverletzung sind Aufstoßen und Singultus, die als peritoneale Reizung aufgefaßt werden können, letzteres auch als Folge einer Läsion des Zwerchfelles.

Icterus tritt selten auf. Erbrechen kann als reine Schockwirkung aufgefaßt werden.

Hatte die auf den Thorax wirkende Gewalt Rippenverletzungen zur Folge, so kann der Rippenschmerz im Vordergrund stehen und die klinischen Erscheinungen einer Organverletzung können fehlen oder übersehen werden.

Zwerchfellrisse machen oft keine Symptome, vielmehr stehen im Vordergrund des klinischen Bildes Erscheinungen von Seiten der durch den Unfall mitbeteiligten Brust- und Bauchorgane. — Ist neben dem Diaphragma der Thorax betroffen, sind Rippen frakturiert, so ist die Atmung sehr mühsam. Der Thorax wird wegen der heftigen Schmerzen und Stiche auf der verletzten Seite ruhig gestellt. — Alle Zeichen, wie Schonung der Atmung, Schmerzen im unteren Brustkorb- oder oberen Bauchabschnitt sind für eine Zwerchfellverletzung nicht beweisend, sondern meist Folge der wichtigen Nebenverletzungen im Brust- oder Bauchraum. — Eine Zwerchfelldurchspießung kann leicht übersehen werden, wenn die Bauchsymptome fehlen.

Ist durch das Trauma, besonders durch ein Rippenfragment, die Pleura verletzt worden, so bildet sich ein Haematothorax, in dem das ergossene Blut ins Cavum pleurae gelangt. Da meist gleichzeitig mit dem Blut durch Anspießung der Lunge Luft in den Pleuraraum gelangt, so bildet sich ein Haemopneumothorax. — Ist der Erguß beträchtlich, so kann die ganze Lunge komprimiert werden, die betreffende Thoraxseite bleibt bei der Atmung zurück.

Eine weitere klinische Erscheinung bei Thoraxkontusionen ist das subkutane Emphysem, das durch Anspießung der Pleura costalis und der Lunge durch eine frakturierte Rippe entsteht. Man fühlt dann deutlich eine Crepitation. Ein ausgedehntes Emphysem zeigt stets eine offenbleibende Wunde der Lunge und manchmal zugleich einen Pneumothorax an.

Ein besonders von Litten beschriebenes Symptom nach Thoraxkontusionen ist die Kontusionspneumonie, die nach einigen

Stunden bis nach vier Tagen nach dem Unfall häufig auftritt. Sie gleicht einer lobär-croupösen oder fibrinösen Pneumonie.

Fortdauernde erhöhte Temperaturen können zur Vermutung eines subphrenischen Abszesses führen, aber die Fieberkurve allein gibt keinen sicheren Anhaltspunkt für das Vorhandensein einer Eiterung, da ja die Temperaturerhöhung auch bedingt sein kann durch einen pulmonalen Prozeß oder häufiger noch durch die Resorption eines größeren Haemothorax.

Röntgenologische Untersuchungen ergeben hier und da nach einer Thoraxkontusion einen erheblichen einseitigen Zwerchfellhochstand. Unbeweglichkeit und Hochstand des Zwerchfelles lassen immer den Verdacht auf einen subphrenischen Prozeß aufkommen. Es kommen dann differentialdiagnostisch subphrenischer Abszeß bzw. Haematom oder Phrenicuslähmung in Frage.

Die subphrenischen Abszesse sind am häufigsten rechtsseitig. Die Diagnose ergibt sich aus dem Hochstand des Zwerchfelles und der Lungengrenze, der nach oben konvexen Dämpfung und dem Tiefstand der Leber. Röntgenologisch ist häufig ein Flüssigkeitsspiegel mit darüberstehender Gasblase zu erkennen. Aber auch diese kann fehlen, und somit ist durch die Röntgenaufnahme auch nicht immer eine sichere Diagnose zu stellen. Denn eine Flüssigkeitsansammlung läßt sich im Röntgenlicht von reinem Hochstand, wenigstens auf der rechten Seite, infolge des dichten Leberschattens, nicht unterscheiden.

Ob ein Abszeß oder Haematom vorliegt, kann ebenfalls weder klinisch noch röntgenologisch, sondern allein durch die Probepunktion entschieden werden. Denn auch beim Bluterguß kommen im Resorptionsstadium hohe Temperaturen vor.

Seltener wird ein Zwerchfellhochstand nach Thoraxkontusionen auf eine Phrenicuslähmung zurückzuführen sein. Bei schweren Unfällen ist ein Abriß des Nerven oder Quetschung im Bereiche des Halses denkbar, sonst kommt bei seinem geschützten Verlauf nur noch der Abriß der Zwerchfellinsertion in Frage. Dieser Vorgang ist bei dem plötzlichen Tiefertreten der Kuppel während der Kontusionen durchaus verständlich, infolge der Nachgiebigkeit des langen Nervenkabels jedoch sehr selten. Bei entsprechender Gewalteinwirkung, besonders bei Ueberfahrenen, wird man jedoch mit einem solchen Mechanismus der Phrenicuslähmung rechnen müssen.

Schließlich können aber auch Zerrungen und intraneurale Haematome eine vorübergehende Lähmung des Nerven verursachen. Sie sind wohl am häufigsten als auslösend für einen Zwerchfellhochstand nach Brustkorbquetschungen anzusehen.

Aus allem Vorhergesagten ist zu ersehen, daß eine sichere Diagnose der einzelnen Verletzungen von Bauch- und Brustorganen nach Thoraxkontusionen aus den verschiedenen Symptomen heraus sehr schwer zu stellen ist. —

## Behandlung.

Treten nach einer Thoraxkontusion Symptome, wie Sinken des Blutdruckes, Anämie, Benommenheit, reflektorische Bauchdeckenspannung und in der Lebergegend lokalisierte heftige Schmerzen auf, so muß an eine Leberruptur mit größeren Blutungen in die Bauchhöhle gedacht und eine sofortige Laparotomie vorgenommen werden. Stillung der Blutung erfolgt durch Naht oder Tamponade.

Sind die unmittelbaren Folgen weniger stürmisch und wird bei der röntgenologischen Untersuchung ein einseitiger starker Zwerchfellhochstand festgestellt, so ist bei gleichzeitigem hohen Fieber eine Probepunktion indiziert. Gelingt es beim ersten Male nicht, Flüssigkeit herauszubekommen und besteht trotzdem der Verdacht auf Vorhandensein eines subphrenisch gelegenen Ergusses, so soll man wiederholte Punktionen vornehmen. Am besten punktiert man zunächst im elften Intercostalraum an der Stelle der intensivsten Dämpfung. Entleert sich bei der Punktion Eiter, so ist damit die Diagnose eines subphrenischen Abszesses gesichert. Meist wird dann die breite operative Eröffnung des Abszesses nötig sein, um die Ausheilung zu sichern. Erhält man jedoch eine braune, nicht stinkende Flüssigkeit, so handelt es sich in der Regel um ein altes Haematom. Nun muß sich eine bakteriologische Untersuchung des Punktats anschließen. Bei sterilem Befund ist eine Verletzung des Darmes unwahrscheinlich. Ferner empfiehlt es sich zum Nachweis einer Leberverletzung, das Punktat auf Blutfarbstoffe (Haematoidin, Haemosiderin) und Gallenfarbstoffe zu untersuchen. Bei diesen Haematomen werden fast immer wiederholte Punktionen genügen, um schließlich die völlige Resorption zu erreichen. — Operative Behandlung wird nur ausnahmsweise angezeigt sein. Die Entleerung ist schon deshalb wichtig, um die Zwerchfelltätigkeit

sobald als möglich wieder herzustellen, da sonst durch die übermäßige Dehnung Atrophie eintreten kann.

Der Vergleich mit der Anzeige zur Kniegelenkspunktion tritt nahe. Ist trotz der sorgfältig gewählten Punktionsstelle noch nicht eindeutig erwiesen, ob die erhaltene Flüssigkeit aus dem Pleuraraum oder aus dem Abdomen stammt, so empfiehlt es sich, durch die Punktionskanüle Luft einzublasen. Eine sich daran anschließende Durchleuchtung läßt durch die Lage der Luftblase auch den Sitz des Ergusses erkennen. (Siehe Abbildungen.)

Zum Schluß folgen die wesentlichsten Daten eines hier beobachteten eigenartigen Krankheitsverlaufes:

Der 28 jährige Kaufmann W. N. fuhr am 27. 5. 1934 in angetrunkenem Zustand mit seinem Auto mit einer elektrischen Straßenbahn zusammen. Von dem Unfall weiß der Kranke nichts Näheres zu berichten. Er war sofort besinnungslos und wurde mit dem Unfallwagen in ein städtisches Krankenhaus gebracht. — Dort wurde folgender Befund erhoben:

Mittelgroßer Mann in völlig betrunkenem Zustand.

Haut: feucht, gut durchblutet.

Kopf: oberflächliche Kopfwunde in der Medianstirngegend (jodiert, Verband, Tetanus).

Pupillen: weit.

Thorax: Rippenfrakturen der rechten seitlichen Thoraxgegend. Geringes Hautemphysem mit deutlicher Crepitation. Bei tiefer Atmung starke Schmerzen. Atemnot. Kein Blutspucken.

Lungen: kein Erguß nachweisbar. Reibegeräusche rechts hinten und seitlich.

Herz: o. B.

Abdomen: Schmerzen in der Mitte des Oberbauches, in der Lebergegend und in der rechten Hüftgegend.

Extremitäten: frei beweglich, Schürfwunden über beiden Ellenbogenunterflächen.

Der Kranke ist zeitweise sehr unruhig.

Temperatur: 36,5.

Puls: 76.

**29. 5. 1934.**

Röntgenaufnahme: Aufnahme der rechten Thoraxhälfte in zwei verschiedenen Schrägeinstellungen zeigen Frakturen durch die

fünfte, sechste und siebente Rippe, mit teilweise ziemlich starker Dislokation. Außerdem befindet sich ein Flüssigkeitserguß im rechten Sinus phrenicocostalis.

**30. 5. 1934.**

Patient klagt über starke Kopfschmerzen und Schmerzen in der rechten Rippenbogengegend.

Temperaturen und Puls steigen an.

**31. 5. 1934.**

Anlegung eines Dachziegelheftpflasterverbandes der rechten Thoraxhälfte. Hautemphysem zurückgegangen. Geringe Schallverkürzung über der ganzen rechten Thoraxhälfte, zahlreiche Reibegeräusche.

Temperatur ist auf 38,8°, Puls auf 120 gestiegen.

**2. 6. 1934.**

Fieberfrei, Besserung des Allgemeinbefindens. Klagt weiter über Kopfschmerzen und Schmerzen in der rechten Thoraxseite.

**8. 6. 1934.**

Ansteigen der Temperatur und des Pulses. Handbreiter Dämpfungsbezirk rechts hinten unten. (Ellis-Damoiseau).

**10. 6. 1934.**

Temperatur kontinuierlich 39°. Ueber dem Dämpfungsbezirk lautes Bronchialatmen mit klingenden Rasselgeräuschen. (Chinin, Cardiaca, Brustumschläge).

**12. 6. 1934.**

Punktion in Lokalanästhesie. Es werden 60 ccm Sanguis entleert. Danach fühlt sich Patient wohler, trotz der Punktion bleiben die Temperaturen um 39°.

**17. 6. 1934.**

Ansteigen der Temperatur auf 40°. Klinisch ansteigender Pleuraerguß mit Oberlappen- und Mittellappenpneumonie.

**22. 6. 1934.**

Ueber dem thorakal-lateral ansteigenden Dämpfungsbezirk kein Bronchialatmen mehr zu hören.

Pleurapunktion: es werden 520 ccm blutig-serösen Exsudates entleert, das sich bakteriologisch als steril erweist.

23. 6. 1934.

Fieberabfall bis auf 36,8°. Dann wieder langsames Ansteigen der Temperatur.

29. 6. 1934.

Temperaturen steigen an. Dämpfungsbezirk nimmt wieder zu, ebenso die Beschwerden.

2. 7. 1934.

Röntgenbefund: Klinische Diagnose: Haematothorax rechts. Linke Lunge frei bei freier Zwerchfellbeweglichkeit. Herz etwas nach links verdrängt. Rechts läßt sich das Zwerchfell nicht herausprojizieren, hier besteht ein überhandbreiter in Damoiseau'scher Linie ansteigender Ergußschatten, der im Mittelfeld lateral ausläuft und schwartig begrenzt zu sein scheint.

Rö-Diagnose: Rechtsseitiger Ergußschatten in Resorption begriffen.

4. 7. 1934.

Dämpfungsbezirk reicht bis zum unteren Scapulawinkel. Punktion 820 ccm blutig-serösen Exsudats, bakteriologisch steril. Nach der Punktion sinken die Temperaturen wieder herab bis zur Norm.

6. 7. 1934.

Rö-Befund: Durchleuchtung wie Aufnahme lassen das rechte Zwerchfell nicht ganz herausprojizieren. Der gleiche Befund wie am 4. 7.

12. 7. 1934.

Subfebrile Temperaturen. Zunehmende Besserung des Allgemeinbefindens.

16. 7. 1934.

Da Temperaturen wieder ansteigen, nochmalige Punktion, bei der nur noch 30 ccm blutig-serösen Exsudats entleert werden.

20. 7. 1934.

Subfebrile Temperaturen, gutes Allgemeinbefinden, Patient steht auf.

24. 7. 1934.

Rö-Kontrolle. Kein Exsudatspiegel, Schwartenbildung.

Klinische Diagnose: Recidivierender Pleura-Erguß rechts. Die Kontrolldurchleuchtung ergibt bei links freiem Lungenfeld und

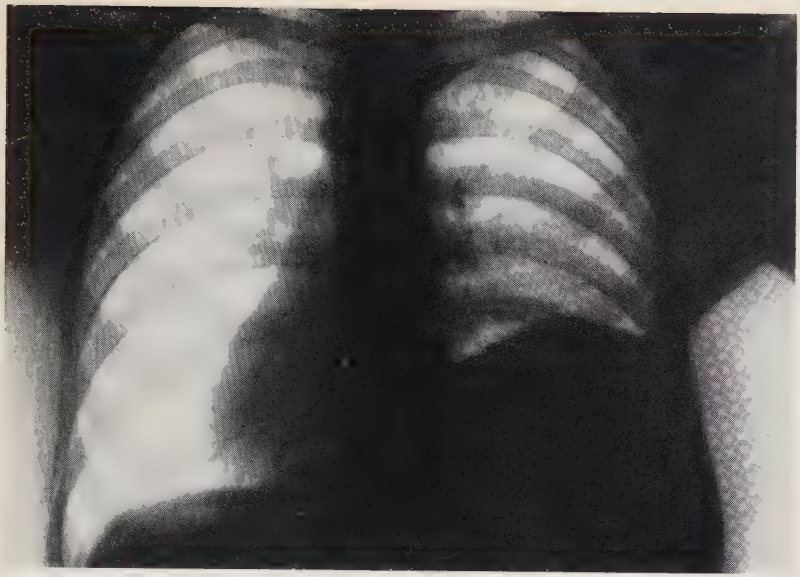

Abb. 1. Relaxatio der rechten Zwerchfellhälfte (s. S. 13).

Abb. 2 (s. S. 14).

freiem Komplementärraum rechts ein einhalbhandbreit-höherstehendes Zwerchfell nach lateral hin typisch ansteigend. Bei tiefem Atemholen hellt sich der rechte Komplementärraum schon etwas auf.

Diagnose: Rechtsseitiger Pleuraerguß in Resorption in schwartiger Umwandlung.

29. 7. 1934.

Immer noch subfebrile Temperaturen, aber gutes Allgemeinbefinden. Vorübergehend ziehende Schmerzen in der rechten Thoraxhälfte.

31. 7. 1934.

Entlassung in kassenärztliche Weiterbehandlung. Hinten rechts unten verkürzter Klopfschall, handbreit mit abgeschwächtem Atmen.

Bei der Entlassung, neun Wochen nach dem Unfall, fühlte sich der Patient gar nicht recht wohl. Er hatte starke Beschwerden beim Atmen und ziehende Schmerzen von links hinten nach vorn zum Processus xiphoideus. Trotzdem ging der Kranke auf Anraten des Arztes nach Hause und fuhr zur Erholung. Nach zwei Tagen bekam er hohes Fieber, die Schmerzen wurden stärker. — Von dem ihn behandelnden Arzt wurde nun der Patient sofort in die chirurgische Klinik der Charité zur Begutachtung und wegen Verdachtes auf subphrenischen Abszeß geschickt.

Der am 25. 8. festgestellte Thoraxbefund lautet: Beim Ein- und Ausatmen bleibt die rechte Seite ein wenig zurück. — Die rechte Seite hängt etwas herunter.

Lungen: links Grenzen gut beweglich, die rechte untere Grenze wenig verschieblich. In den rechten, hinteren, unteren Regionen Dämpfung und abgekürzter Klopfschall, sonst verschärftes Atmen und voller Klopfschall.

Herz: Grenzen nicht verbreitert, Aktion regelmäßig, Töne rein.

Leib: weich.

Temperatur: 38°.

27. 8. 1934.

Rö-Befund: Relaxatio der rechten Zwerchfellhälfte, kein Exsudat. Sinus völlig frei (s. Abbildung 1).

28. 8. 1934.

Wegen der nach wie vor bestehenden subfebrilen Temperatur wird probepunktiert. Bei dem Hochstand des Zwerchfelles wird in

der Höhe der rechten siebenten Rippe nach vorheriger Durchleuchtung eingegangen. Nach Passieren des Sinus kommt man in das angesammelte Exsudat. 120 ccm bräunliche, nicht stinkende Flüssigkeit werden abgelassen (altes Haematom). Zu diagnostischen Zwecken wird Luft durch die liegengebliebene Kanüle eingeblasen. Bei nachfolgender Durchleuchtung sieht man nun deutlich die Luftblase mit Spiegel unterhalb des Zwerchfells gelegen (s. Abbild. 2).

Nach der Punktion hat der Kranke eindeutig Erleichterung, kann besser durchatmen. Das Druckgefühl im Oberbauch hat nachgelassen. Geringes Absinken der Temperatur. Bakteriologische Untersuchung: Punktat steril.

Da die Temperaturen wieder ansteigen, erneute Punktionen. Am 1. und 3. 9. 1934 Ablassen von etwa 10 ccm jedesmal. Das Exsudat gleicht dem bei der ersten Punktion gewonnenen. Temperaturen bleiben subfebril.

**8. 9. 1934.**

Wieder punktiert. Man erhält nur noch 5 ccm. Der Kranke fühlt sich wohl, obgleich der Druck im Bauch noch nicht ganz geschwunden ist. — Steht auf.

Ab 17. 9. 1934 fieberfrei. Atemkymogramm ergibt, daß die Atemexkursionen rechts fast aufgehoben sind.

**19. 9. 1934.**

Patient als gebessert entlassen.

Nach dem Verlassen des Krankenhauses hatte der Kranke immer noch leichte Temperaturschwankungen um 38°, die sogar bis auf 38,8° stiegen. Er fühlte sich aber wohler. Es wurde keine Atemnot mehr verspürt. Die Schmerzen im Oberbauch und in der rechten Seite ließen ebenfalls nach; nur bei tiefer Atmung trat noch ein gespanntes Gefühl auf.

Die **Nachuntersuchung am 23. 10. 1934** ergab folgenden Thoraxbefund:

Herz: o. B.

Lungen: geringe Schalldämpfung rechts, Zwerchfell perkutorisch gering verschieblich, auskultatorisch starke Abschwächung der Atemgeräusche rechts.

Bei der Durchleuchtung wurde festgestellt, daß eine geringe Verschattung der ganzen rechten Lunge besteht (Schwarte). Das Zwerchfell

steht rechts immer noch etwas höher als links, beim Einatmen bewegt es sich medial, lateral bleibt es stehen.

### Nachuntersuchung am 10. 4. 1935.

Der Patient hat sich während der ganzen Zeit sehr wohl gefühlt. Er hat an Gewicht zugenommen. Ist wieder voll arbeitsfähig, selbst beim Betreiben von Sport (Leichtathletik, Schwimmen) bekommt er keine Atemnot und hat nirgends Schmerzen.

Herz: o. B.

Lungen: Zwerchfell perkutorisch rechts etwas höherstehend und geringer verschieblich als links. Auskultatorisch geringe Schalldämpfung rechts, besonders in den unteren Partien. Nirgends pathologische Geräusche zu hören. Temperatur: 37,3°.

Bei der Durchleuchtung ergab sich folgender erfreulicher Befund: Der Hochstand des rechten Zwerchfells ist völlig beseitigt. Gute Atemexkursionen auf der erkrankten Seite; die Beweglichkeit ist im Ausmaß von drei Querfingern wieder vorhanden. Nur im vorderen äußeren Abschnitt besteht noch eine geringe Bewegungseinschränkung, während sich bei maximaler Inspiration das Zwerchfell gut senkt, verharrt es hier zipfelförmig in seiner Lage (Adhäsion)!

### Epikrise.

Nach schwerer Thoraxkontusion mit mehrfachen Rippenbrüchen kam es hier also zur allmählichen Ausbildung eines Haematothorax. Dieser verdeckte zunächst die weiteren Unfallsfolgen. Nach Abklingen einer Kontusionspneumonie und Resorption des Pleuraergusses, die durch mehrfache Punktionen unterstützt wurden, blieben die Temperaturen bestehen. Erst jetzt zeigte sich neben der noch vorhandenen Dämpfung rechts unten ein deutlicher Hochstand der Zwerchfellkuppel. Im Zusammenhang mit der hohen Temperatur war der Verdacht auf einen subphrenischen Abszeß gerechtfertigt. Durch Probepunktion und diagnostische Lufteinblasung wurde jedoch dann eindeutig festgestellt, daß es sich lediglich um ein altes subphrenisches Haematom handelte. Zweifellos war es schon anläßlich der Thoraxkontusion entstanden. In dieser Richtung spricht der rechtsseitige Schulterschmerz nach dem Unfall und die Tatsache, daß das Punktat die Veränderungen eines alten Blutergusses aufwies. Offenbar war bei dem Unfall auch eine Leberruptur geringen Grades zustandegekommen. Die Sickerblutung aus dieser Verletzung

ermöglichte durch ihren langsamen Verlauf die Ausbildung eines abgekapselten Haematoms. Es läßt sich jedoch nicht ausschließen, daß bei dem Bruch der siebenten Rippe neben der Anspießung der Lunge auch das Zwerchfell und die Leber verletzt wurden, und sich dann die kleine Zwerchfellwunde sofort wieder geschlossen hat. Auch so wäre die Entstehung eines abgesackten subphrenischen Haematoms durchaus denkbar.

Differentialdiagnostisch kam hier vor der Klärung des Befundes durch Punktion, Lufteinblasung und Röntgenbild auch noch eine traumatische Phrenicuslähmung in Frage. Allerdings hätte dann die dauernde Fiebersteigerung noch keine Erklärung gefunden. — Wie im allgemeinen Teil ausgeführt, konnte eine solche Lähmung nur durch Abriß des Nerven an der Insertionsstelle oder durch intraneurale Blutung erklärt werden, da eine direkte traumatische Einwirkung nach der Art des Unfalles nicht anzunehmen war. Der weitere Verlauf ließ jedoch eine Phrenicus-Parese als Ursache ausschließen.

Der Zwerchfellhochstand erscheint genügend durch die Ausdehnung des abgesackten Haematoms auf der Leberkuppe erklärt. Die Breite des künstlich erzeugten Spiegels gibt dafür gute Anhaltspunkte.

Bei der Nachuntersuchung, zehn Monate nach dem Unfall, war jedoch die Relaxation völlig beseitigt, die Beweglichkeit des Zwerchfelles im Ausmaß von drei Querfingern wieder vorhanden und nur im vorderen äußeren Abschnitt noch eine geringe Bewegungsbehinderung nachweisbar.

Demnach steht eindeutig fest, daß bei unserem Kranken durch die Kontusion zwei durch das Zwerchfell völlig getrennte Blutergüsse entstanden sind, von denen der subphrenische sich lange Zeit dem diagnostischen Nachweis entzogen hat. Seine Beseitigung durch Punktion ist nur teilweise gelungen. Trotzdem ist jetzt eine völlige Ausheilung eingetreten.

---

## Literaturverzeichnis.


Alwens, Röntgendiagnostik seltener abdomineller und subphrenischer Erkrankungen.
Fortschr. Röntgenstr. Bd. 27. H. 7. 501.
H. 2. 9—98.

Anderssson, Durch äußere Gewalt verursachte subcutane Diaphragmarupturen.
Bruns Beitr. zur klin. Chir. 135 H. 4. 711.

Carthaus, Brustkontusionen.
Mschr. f. Unfallsheilkunde. Jhg. 28, Nr. 7, 150.

Chiari, Ueber eine in Spontanheilung begriffene totale Abreißung des linken Leberlappens.
Berl. klin. Wschr. (1908) Nr. 36.

Dietrich, Die Kontusionsverletzungen innerer Organe.
Med. Kl. (1916) H. 50, 1303.

Edler, Traumatische Verletzungen der parenchymatösen Unterleibsorgane.
Arch. klin. Chir. Bd. 34, 173 (1887).

Fick, Beitrag zur Chirurgie des Epi- und subdiaphragmalen Raumes.
Ztschr. f. Chir. Bd. 5. 176.

Finsterer, Ueber Leberverletzungen.
Dtschr. Z. Chir. 118. 1. (1912).

Gamberini, Das subkutane Emphysem bei Thoraxverletzungen.
Zentralorgan f. ges. Chir. u. ihre Grenzgebiete Bd. 17. 290.

Geill, Die Rupturen innerer Organe durch stumpfe Gewalt.
Vierteljahrsschrift f. gerichtl. Medizin. Bd. 18. 205 (1899).
Bd. 19. 190.

Gianni, Abdominelle Symptome bei Verletzungen des Brustkorbes.
Zentralorgan d. ges. Chir. Bd. 63. 632. (1932).

Haynner, Traumatische Zwerchfellhernie durch stumpfe Gewalt. Diss. Bannbdorf a. Rhein 1920.

Heß, Beitrag zur Lehre von den traumatischen Leberrupturen. Virchows Arch. 121. 154 (1890).

Hulst, Ein seltener Fall von Leberriß. Ref. Berl. klin. Wschr. 34. 1581. (1908).

Kamm, Casuistik der subphrenischen Abszesse. Med. klin. Jhrg. 23, Nr. 41—42—374.

Kaußmann, Zwerchfellrupturen. Diss. Berlin 1929.

Kirschner-Nordmann, Chirurgie — Bd. 6. 1. Teil, Bd. 4 2. Teil.

Cähr, Ueber subkutane Ruptur der Leber. Diss. München 1890.

Citten, Durch Kontusionen erzeugte Erkrankungen der Brustorgane mit besonderer Berücksichtigung der Kontusionspneumonie.
Ztschr. f. klin. Med. 5. 26.

Cubarsch, Pathologie. Bd. 5.

Matthisson, Kasuistik der Zwerchfellrupturen. Diss. Berlin 1889.

Milwidskaja, Ueber Thoraxkontusionen und ihre Folgeerscheinungen mit Experimenten über die Festigkeit des kindlichen Thorax.
Diss. München 1913.

Naegeli, Heilung von Zwerchfellwunden. Dtsch. Z. Chir. 179 H. 1/2. 109.

Neugebauer, 5 Zwerchfellverletzungen. Zbl. Chir. 43, 640.

Rammstedt, Ueber Leberzerreißungen. Arch. klin. Chir. 75. 985 (1905).

Reich, Einseitiger Zwerchfellhochstand. Fortschr. Röntgenstr. Bd. 30. 473 (1923).

Steinitz, Ueber idiopathischen Zwerchfellhochstand. Fortschr. Röntgenstr. Bd. 29. H. 6. 768.

Thöle, Verletzungen der Leber- und Gallenwege. Neue dtsch. Chir. 4 (1912).

Wilms, Ueber Leberrupturen. Dtsch. med. Wschr. 82, 215 (1901).

Zeidler, 3 Fälle von traumatischen Leberverletzungen. Dtsch. med. Wschr. 37. 723 (1894).

## Lebenslauf.

Am 23. Juni 1911 wurde ich, Ruth Bartel, als Tochter des städtischen Tierarztes Max Bartel und seiner Ehefrau Elsa geb. Mammitzsch, in Berlin geboren.

Von meinem 6. Lebensjahre an besuchte ich das Schiller-Oberlyzeum in Berlin bis zur Ablegung der Reifeprüfung am 18. März 1930. Im Sommer-Semester 1930 wurde ich auf der Friedrich-Wilhelms-Universität zu Berlin als ordentliche Studentin der Medizin immatrikuliert. Ich studierte dann in Berlin und in Tübingen. Am 26. Oktober 1932 habe ich die ärztliche Vorprüfung an der Universität in Tübingen vollständig bestanden. — Die folgenden sechs klinischen Semester studierte ich an der Friedrich-Wilhelms-Universität zu Berlin. — Am 22. Januar 1936 bestand ich die ärztliche Staatsprüfung vor dem Prüfungsausschuß in Berlin vollständig.

Allen meinen hochverehrten Lehrern während meiner Studienzeit spreche ich meinen aufrichtigsten Dank aus.